

Un corps étranger insolite de l'œsophage

Y. M. C. GYÉBRÉ¹, M. OUATTARA¹, ELOLA⁴, M. SÉRÉMÉ¹, T. KONSEM²,
P. B. OUÉDRAOGO¹, O. DIALLO³, K. OUOBA¹

Résumé

Les corps étrangers (CE) des voies aéro-digestives en général et en particulier ceux de l'œsophage sont relativement fréquents dans notre pratique quotidienne en ORL au CHU-YO. Ils sont l'apanage des enfants de 9 mois à 6 ans selon de nombreux auteurs. Si leurs migrations basse ou transversale sont décrites dans la littérature, la migration haute vers le nasopharynx nous a paru insolite.

Nous rapportons un cas de corps étranger du nasopharynx ou cavum chez un enfant de 7 mois dans le service d'ORL du CHU-YO.

L'enfant a été reçu en urgence dans un hôpital régional du Burkina Faso. Une radiographie du cou prenant le thorax, en incidence de profil, réalisée sur place a révélé la présence d'un CE radio-opaque siégeant dans l'œsophage. L'enfant fut référé au CHU-YO de Ouagadougou pour une meilleure prise en charge. Un deuxième cliché radiologique de la tête et du cou, en incidence de profil, a montré la localisation rhinopharyngée du CE préalablement œsophagien. Une cavoscopie sous anesthésie générale a permis la confirmation du CE, suivie de son extraction sans incident.

Nous avons voulu attirer l'attention des praticiens sur cette migration haute, vers le nasopharynx, du CE de l'œsophage. Nous suggérons une exploration clinique et paraclinique minutieuse du pharynx, lors d'ingestion de CE œsophagien. Il faut y penser pour refaire les clichés radiographiques et/ou réaliser une pharyngoscopie exploratrice basse et haute.

Mots clés : corps étranger, œsophage, nasopharynx, enfant

An unusual foreign body of the esophagus

Abstract

Foreign bodies of aerodigestive tract, especially those of the esophagus are relatively common in our daily practice at ENT Hospital. They are the prerogative of children age range from 9 months to 6 years according to many authors. If their transversal and low migrations sections are described in the literature, the high migration to the nasopharynx we seem unusual.

We report a case of nasopharyngeal foreign body in a child age seven months in the ENT department of the CHU-YO.

The child was admitted in emergency in a district hospital in Burkina Faso. A radiograph of the neck taking the chest carried profile revealed the presence of a radiopaque foreign body sitting in the esophagus. The child was referred to CHU of Ouagadougou for better care. A second shot head and neck profile, showed the localization of foreign body in nasopharyngeal, sitting before in esophagus. Nasopharynx endoscopy under general anesthesia has permitted the confirmation of foreign body, followed by its extraction without incident.

¹ Service ORL et de CCF CHU Yalgado Ouédraogo(YO) de Ouagadougou

² Service de chirurgie maxillo faciale

³ Service d'imagerie médicale du CHUYO

⁴ Service d'ORL et de CCF CHU Sanou Sourou de Bobo- Dioulasso

We wanted to attract attention of practising for the high migration of oesophagus foreign body to the nasopharynx, suggesting a clinical examination and radiological. Hence the need to resume or even increase the radiographs and / or a low and high endoscopy exploratory.

Keywords: foreign body, esophagus, nasopharynx, child.

Introduction

Les corps étrangers (CE) des voies aéro-digestives (VAD) en général et en particulier ceux de l'oesophage sont relativement fréquents dans notre pratique courante. Ils sont l'apanage des enfants de 9 mois à 6 ans selon la littérature. Leur nature variée traduit l'imagination « fertile » des enfants et leur curiosité gustative.

La migration luminale basse et extra luminale transversale d'un corps étranger de l'oesophage à travers la paroi cervicale, voire dans certains organes du cou est connue. Mais la migration ascendante du corps étranger de l'oesophage vers le nasopharynx ou cavum est exceptionnelle.

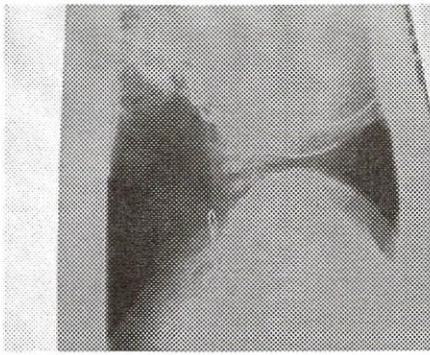
Nous rapportons le cas d'un CE siégeant préalablement dans l'oesophage, ayant migré secondairement dans le nasopharynx.

Observation

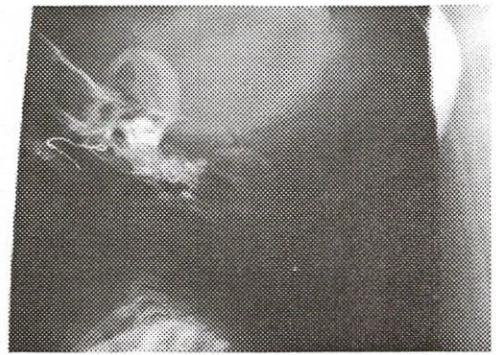
T. K. 7 mois, de sexe masculin et en bon état général apparent, a été reçu en urgence pour dysphagie après ingestion de CE, le 6 octobre 2007 au Centre Hospitalier Régional (CHR) de Dori, à 197 km au nord de Ouagadougou (Burkina Faso). Une première radiographie standard du cou prenant le thorax, en incidence de profil, a été réalisée sur place et a mis en évidence un CE radio opaque siégeant dans l'oesophage thoracique, comme indiqué sur le cliché 1.

Le manque de conditions optimales pour une extraction endoscopique du CE oesophagien sur place à Dori a motivé la référence de l'enfant au CHU-YO pour une meilleure prise en charge. Cependant, au cours du transfert, la notion de vomissements sans rejet du CE a été mentionnée. La dysphagie avait disparu et l'enfant ne présentait pas de signe d'obstruction nasale, ni d'épistaxis.

C'est 48 heures après l'ingestion du corps étranger, que l'enfant a été reçu dans le service d'ORL et de CCF du CHU-YO. Avant toute endoscopie exploratrice, une deuxième radiographie standard de profil du cou a été faite et devant l'absence du CE, les clichés radiologiques ont été réalisés afin de suivre la migration basse naturelle du CE. Sans résultat probant et de parti pris, nous avons demandé une radiographie du cou prenant le crâne de profil. De découverte fortuite, le CE se trouvait dans le cavum juste derrière les choanes (cliché 2).



Cliché 1. Radiographie du cou profil. Corps étranger visualisé dans l'œsophage (flèche).



Cliché 2. Radiographie du crâne profil. Corps étranger visualisé dans l'aire du nasopharynx (flèche).

La cavoscopie réalisée sous anesthésie générale a permis de confirmer le diagnostic de CE et de l'extraire du nasopharynx à l'aide d'une pince fine. Il s'agissait d'un crochet de boucle d'oreille (photo 1)




Photo 1. Le corps étranger extrait, il s'agit d'un crochet de boucle d'oreille d'environ 2 cm de longueur.

Commentaires

Les corps étrangers (CE) des voies aéro-digestives supérieures sont l'apanage des enfants de moins de 6 ans avec un pic de fréquence dans la tranche d'âge de 1 an à 4 ans. Les garçons seraient les plus souvent concernés du fait de leur tempérament plus vif (KACOUCHIA *et al.* 2006 ; OUOBA K *et al.*, 2002). Notre patient est relativement jeune, 7 mois. Mais il a atteint l'âge de la préhension où l'enfant porte tout à la bouche par curiosité. La surveillance parentale doit être soutenue à cet âge.

Les CE migrant de l'œsophage, extraluminal vers la paroi cervicale droite et vers le thorax ont été respectivement décrits par Ag MOHAMED (1993) et TIMBO (2009) au Mali. Le CE migrant de l'œsophage dans la glande thyroïde est rapporté par des auteurs asiatiques (GOH YH et TAN

NG, 1999 ; TATHEER ZOHRA *et al.* 2006 ; LU PKS *et al.*, 2000). Dans ces cas, le mécanisme est la migration transversale loco-régionale, de proche en proche vers les sites sus-cités. Mais la migration luminale de l'œsophage vers le nasopharynx est exceptionnelle. De même, un CE introduit par la bouche et qui se retrouverait dans le nasopharynx est rare (RAKESH KUMAR *et al.*, 2008 ; RAMAN WADHERA *et al.*, 2008). Un CE de la fosse nasale migrant vers le nasopharynx est bien possible (RAMAN WADHERA *et al.*, 2008).

Nous pensons que la migration du CE dans le nasopharynx a pu se faire à la faveur de l'effort de vomissement. Le relief accidenté du rhinopharynx et la nature courbe et quelque peu acéré du CE, expliqueraient cet arrêt de sa migration dans le cavum où il s'est enclavé.

L'évolution des CE de l'œsophage peut être dramatique (NDIAYE I. C. *et al.*, 2002 ; DEGUENOVA REA. *et al.*, 2009) selon leur nature et leur localisation ultérieure (médiastinite). Les complications de la migration transversale des CE sont le plus souvent infectieuses (Ag MOHAMED A., 1999 ; DEGUENOVA REA *et al.*, 2009). Les risques de complication d'un CE du nasopharynx sont davantage multiples et gravissimes : une perforation avec hémorragie ou l'obstruction du cavum en fonction de la nature acérée ou du volume du CE. Par ailleurs, ce corps étranger métallique et acéré pourrait migrer dans les voies respiratoires inférieures, notamment dans le larynx et constituer un drame laryngé (RAJESH *et al.*, 2007, RAKESH KUMAR *et al.*, 2008 ; RAMAN WADHERA *et al.*, 2008). Enfin, il peut s'encaster dans la muqueuse du rhinopharynx et favoriser une plaie, une hémorragie ou une infection rhinopharyngée, voire un tétanos.

Au CHUYO, la radiographie de profil du cou a été reprise. Nous pensons qu'il est important de reprendre les clichés radiologiques d'autant plus que le délai d'admission en milieu spécialisé excède 24 heures (délai souvent prolongé par les aléas de l'évacuation sanitaire qui est à la charge des patients et leurs parents) après l'ingestion du CE afin de confirmer ou d'infirmer le diagnostic. De plus, si la radiographie cervicothoracique ainsi que l'abdomen sans préparation ne sont pas concluantes, il s'avère nécessaire de réaliser une radiographie du crâne de profil (RAMAN WADHERA *et al.*, 2008 ; RAJESH *et al.*, 2007) ou d'autres incidences. Dans le cas de cette étude, le corps étranger est radio-opaque et son diagnostic a été aisé. Il aurait pu être radiotransparent, l'endoscopie diagnostic trouverait alors, tout son intérêt. Elle peut se faire à la fibre souple comme le préconise RAJESH *et al.* (2007) et RAKESH KUMAR *et al.* (2008). Le corps étranger visualisé sera alors extrait dans un second temps. A défaut de la nasopharyngoscopie souple, une endoscopie au tube rigide comme cela a été le cas dans notre contexte, permet sous anesthésie générale de poser le diagnostic et d'extraire le corps étranger.

Un corps étranger suspecté des voies aérodigestives supérieures doit être recherché de parti pris et l'endoscopie garde une place importante pour l'exploration diagnostique et son extraction (DIOP EM *et al.*, 2000) sous anesthésie générale.

Conclusion

En rapportant ce cas clinique, nous avons voulu attirer l'attention des praticiens sur cette migration haute dans le nasopharynx d'un CE de l'œsophage avec le risque de complication pouvant être gravissime. Nous préconisons dorénavant de reprendre, voire de multiplier les radiographies en n'oubliant pas d'explorer le cavum d'autant plus que le délai d'ingestion ou d'inhalation du CE excèderait 24 heures.

L'endoscopie exploratrice et thérapeutique sous anesthésie générale doit s'imposer devant toute suspicion de CE radio opaque ou non. Il ne sera jamais assez d'insister sur la sensibilisation des parents, à une surveillance parentale accrue des jeunes enfants.

Références bibliographiques

Ag MOHAMED A. Cervicotomie pour extraction d'un corps étranger de l'œsophage. A propos d'un cas. *Med Afr Noire* ; 1993, 4004 (4) : p 287.

DEGUENONVO REA, NDIAYE M., LOUM B., TALL A., DIALLO B. K., NDIAYE I. C., DIOUF R., DIOP E. M. Les corps étrangers de l'oesophage. A propos de 212 cas. *Med Afr Noire* ;2009, 5607: 410-16

DIOP E. M., DIOUF R., NDIAYE I. C., TENDING G., TALL A., TOURÉ S. Maladies tropicales oto-rhino-laryngologiques. *Encycl Méd Chir (Editions Scientifiques et Médicales Elsevier SAS, Paris)*, 20-925-A-10, 2000 : 8-9.

GOH Y.H., TAN NG. Penetrating oesophageal foreign bodies in the thyroid gland. *Journal of laryngology and otology*; 1999, 113 (8): 769-71

KACOUCHIA N., N'GATTIA K. V., KOUASSI M., YODA M., BURAIMA F., TANON-HANOI M. J., KOUASSI B. Corps étrangers des voies aéro-digestives chez l'enfant. *Rev. Col. Odonto-stomatol.Afr. Chir. Maxillo-fac*, vol. 13, n° 3, 2006:35-39.

LU P. K. S., BRETT R. H., AW C. Y., SINGH R. Migrating oesophageal foreign body: an unusual case. *Singapore Med J*;2000,41 (2):77-9.

NDIAYE I. C., DIALLO B. K., DIOUF R., MILOUNDA J., NGONO J., TALL A. Les corps étrangers de l'oesophage au chu de Dakar. *Dak Med* ; 2002,47(2) :134-7.

OUOBA K., DIARRA C., DAO O. M., OUEDRAOGO I., SANOU I., CISSE R. Corps étrangers laryngo-trachéo-bronchiques chez l'enfant au CHUYO de Ouagadougou (une analyse de 96 observations). *Med Tropicale* ; 2002, 62, 6: 611-14.

RAJESH, PALLAVI R., SINGH R., BAKSHI P. Nasopharyngeal foreign body: a rare entity with unique symptoms of AOM. *The Internet J of Otorhinolaryngol* ; 2007, 6(2) : 6 p.

RAKESH KUMAR SINGH, SAURABH VARSHNEY, SAMPAN SINGH BIST, NITIN GUPTA. A rare nasopharyngeal foreign body. *Online J health Allied Scs* ; 2008,7 (1) : 10 : 1-3.

RAMAN WADHERA, GULATI SP, AJAY GARG, ANJU GHAI. Two rare case reports of nasopharyngeal foreign bodies and safety pin. *Int J of pediatric otol rhinolaryngol extra*;2008, 3 : 14-6.

TATHEER ZOHRA, MUBASHER IKRAM, MOGHIRA IQBAL, SHABBIR AKHTAR, SEYED AKBAR ABBAS. Migrating foreign body in the thyroid gland, an unusual case. *J Ayub Med coll Abbottabad* 2006 ; 18 (3): 65-6.

TIMBO S. K., KEITA M. A., YENA S., KONIPO-TOGOLA F., TRAORE L., Ag MOHAMED A. Migration transversale de corps étranger : un cas de hameçon ingéré. *Med Afr Noire* ; 2009, 56 (2) : 73-6.