

Radio-morphométrie de la hanche chez l'enfant béninois

A. K. AGOSSOU-VOYEME¹

Résumé

Le but de l'étude est d'objectiver des paramètres simples de l'anatomie normale de la hanche en corrélation avec l'âge et/ou le sexe chez l'enfant, comme contribution aux critères d'interprétation en imagerie médicale. L'auteur a examiné 155 hanches normales (81 droites, 74 gauches) sur radiographie de face, chez 129 enfants âgés de six mois à 16 ans (âge moyen : 8,87 ans). Le sex ratio est de 86 garçons et 43 filles (M/F = 2). L'étude dynamique des paramètres a abouti aux résultats ci-après :

- **Interligne articulaire Coxo-fémorale (IA/CF)** : la partie crâniale (**Interligne articulaire crânial : IAC/CF**) = $5,5 \text{ mm} \pm 0,5$; la partie médiale (**Interligne articulaire médial : IAM/CF**) = $7 \text{ mm} \pm 0,5$;
- **Découverte osseuse de la Tête fémorale (DO/TF)** : 1 - 6 ans : 1 - 3 mm ; 7 - 13 ans : 4 - 5 mm ; 14 - 16 ans : 6 mm ;
- **Angle cervico-diaphysaire du fémur (ACD/F)** : 1 - 6 ans : $150^\circ - 140^\circ$; 7 - 16 ans : 135° ;
- **Diamètres horizontal et vertical de la tête fémorale (DH/TF ; DV/TF)** : l'évolution du DH/TF correspond à la fonction à régression linéaire $y_{DH} = 2x + 13 \pm 2$ et celle du DV/TF, à $y_{DV} = 2x + 18 \pm 2$, x étant l'âge de l'enfant ;
- **Flèche centre-sourcil acétabulaire (FCS)** : la valeur de la FCS décroît de 1 à 16 ans : moyenne : 2,75 - 1,77 ; maxima : 2,31 - 1,67 ; minima : 3,62 - 1,91 ;
- **Flèche centre-cartilage en Y (FCC)** : la valeur de la FCC croît faiblement de 1 à 16 ans : moyenne : 0,57 - 0,70 ; maxima : 0,62 - 0,73 ; minima : 0,51 - 0,68.

L'influence du côté examiné ou du sexe de l'enfant n'a pas été significativement observée. Cette étude met en évidence des données exhaustives et originales sur la vitesse de croissance du squelette de la hanche chez l'enfant.

Mots-clés : hanche, enfant, anatomie, radiologie.

1. - Laboratoire d'anatomie de la faculté des sciences de la santé de l'Université nationale du Bénin
(Pr Ag. A. K. AGOSSOU-VOYEME)
- Clinique de chirurgie pédiatrique du CNHU de Cotonou (Prof. E. GOUDOTE)

X-ray morphometric parameters of the HIP in beninese black children

Abstract

The author aims to objectivize simple parameters of normal anatomy of the hip related to age and sex in children as a contribution to interpretation criterions in medical imagery. He has examined frontal radiographs of 155 normal hips (right : 81 ; left : 74) among 129 children aged from six months to 16 years (mean age = 8.87). They were 86 boys and 43 girls (ratio M/F = 2). The results are as follow :

- **The Joint Space of the Hip (JS/H) :** Cranial part (Cranial Joint Space : CJS/H) : $5.5 \text{ mm} \pm 0.5$; Medial part (Medial Joint Space : MJS/H) : $7 \text{ mm} \pm 0.5$;
- **The Bony Roofingless part of the Femoral Head (BR/FH) :** 1 - 6 years : 1 - 3 mm ; 7 - 13 years : 4 - 5 mm ; 14 - 16 years : 6 mm ;
- **The Neck Shaft Angle of the Femur (NSA/F) :** 1 - 6 years : $150^\circ - 140^\circ$; 7 - 16 years : 135° ;
- **The Horizontal and the Vertical Diameters of the Femoral Head (HD/FH ; VD/FH) :** x being the age of the children, the HD/FH grows according to a linear regression function as $y_{DH} = 2x + 13 \pm 2$ and the VD/FH as $y_{DV} = 2x + 18 \pm 2$;
- **The Centre-acetabular Edge Index (CEI) :** the CEI decreases from 1 to 16 years : medium : 2.75 - 1.77 ; maximum : 2.31 - 1.67 ; minimum : 3.62 - 1.91 ;
- **The Centre-acetabular Cartilage Index (CCI) :** the CCI grows from 1 to 16 years : medium : 0.57 - 0.70 ; maximum : 0.62 - 0.73 ; minimum : 0.51 - 0.68.

No influence of the side of the hip nor the sex of the children is observed. This study brings out exhaustive and original data on the growth velocity of the hip skeleton in children.

Keywords: Hip, Children, Anatomy, Radiology.

Introduction

L'interprétation des images radiologiques de la hanche est réputée délicate, à juste titre, chez l'enfant malgré les index disponibles en imagerie médicale. Parmi les raisons à l'origine de cette difficulté, figure, à côté de la prédominance cartilagineuse du squelette à cet âge, le caractère dynamique de la configuration et des dimensions du squelette péri-articulaire ainsi que des rapports de l'articulation avec ce squelette.

Des paramètres simples de l'anatomie normale de la hanche corrélés avec l'âge et/ou le sexe de l'enfant constitueraient une contribution appréciable à l'amoinissement des difficultés rencontrées lors de l'interprétation en imagerie médicale et surtout au pied du lit du patient. De tels paramètres font défaut à notre connaissance, tout au moins chez l'enfant noir africain. Ce travail voudrait contribuer à combler cette lacune à travers les objectifs suivants :

- mesurer l'épaisseur de l'Interligne articulaire coxo-fémoral (IA/CF), l'Angle cervico-diaphysaire du fémur (ACD/F), le Diamètre de la tête fémorale (D/TF), la découverture osseuse de la tête fémorale (DO/TF) ;
- préciser les rapports géométriques du centre de la tête fémorale avec le sourcil de l'acétabulum d'une part et le cartilage en Y d'autre part ;
- étudier les variations ou non de ces paramètres en corrélation avec l'âge et/ou le sexe.

Matériel et méthode

Cent cinquante cinq (155) hanches ont été examinées à partir de radiographies du bassin et des hanches de face chez 129 enfants âgés de six mois à 16 ans.

Ont été incluses dans l'échantillon les hanches asymptomatiques et d'apparence radiologique normale, ainsi que celles examinées pour douleur rapidement régressive et qui ont conservé une apparence radiologique normale au moins six mois après la fin de l'épisode douloureux. Par ailleurs, la radiographie doit avoir été faite strictement de face et la direction des rayons incidents, être horizontale.

A l'opposé, ont été exclues les hanches d'enfants porteurs de séquelles paralytiques des membres inférieurs, d'ostéopathies ou de myopathies diverses et plus généralement les hanches d'enfants, porteurs de dysplasie ou de scléro-atrophie de l'os coxal ou du fémur, du côté concerné.

Les paramètres étudiés ont été manuellement mesurés sur des clichés radiographiques du bassin osseux de face horizontalement affichés sur un négatoscope. Leur variation, ainsi que les courbes de cette variation, ont été déterminées par approximation graphique manuelle. Leur validité a été secondairement vérifiée et confirmée par le test de Student sur micro-ordinateur.

Résultats

Caractérisation de la population examinée

L'échantillon comporte 129 enfants (tableau I), âgés de six mois à 16 ans : les deux hanches ont été étudiées chez 26 d'entre eux, une seule a été retenue chez les 103 autres. Cela fait donc 155 hanches : 81 droites et 74 gauches. Le sex ratio est de 86 garçons pour 43 filles (M/F = 2). L'âge moyen est de 8,87 ans.

Tableau I. Répartition des enfants examinés en fonction de l'âge et du sexe.

	Age (ans)																
Sexe	1	2	3	4	5	6	7	8	9	10	11	12	13	14	15	16	T
Masculin	1	2	1	4	8	9	8	10	6	9	4	5	5	2	4	8	86
Féminin	1	1	1	2	4	7	3	6	1	4	2	5	2	1	2	1	43
Total	2	3	2	6	12	16	11	16	7	13	6	10	7	3	6	9	129

Le motif d'hospitalisation des enfants se présente comme suit :

- Maladie de Legg-Perthes-Calvé :	87	-	68 %
- Coxarthrite aiguë :	14	-	11 %
- Ostéonécrose aseptique de la tête fémorale :	9	-	7 %
- Coxarthrite chronique ou séquellaire :	7	-	5 %
- Epiphysiolyse fémorale supérieure :	4	-	3 %
- Autres :	8	-	6 %
Total :	129	-	100 %

Interligne articulaire coxo-fémoral

L'Interligne articulaire coxo-fémoral (IA/CF) est la couronne claire entre les surfaces articulaires acétabulaire et fémorale. Son épaisseur, dans ses parties crâniale (Interligne articulaire Crânial : IAC/CF) et médiale (Interligne articulaire médial : IAM/CF), est mesurée sur les deux lignes orthogonales verticale (OC) et horizontale (OF), passant par le Centre (O) de la tête fémorale (Fig. 1). Sa valeur ne connaît aucune variation significative liée à l'âge ni au sexe : **IAC/CF = 5,5 mm ± 0,5 ; IAM/CF = 7 mm ± 0,5.**

Découverte osseuse de la tête fémorale (DO/TF)

La radiographie ne permet d'apprécier que la couverture osseuse de la tête fémorale en occultant la participation du labrum acétabulaire radio-transparent. Le déficit de couverture radiologique de la tête fémorale ou **Découverte osseuse de la tête fémorale (DO/TF)** correspond, sur le diamètre horizontal AB, à la distance entre le point E, situé à l'aplomb du sourcil de l'acétabulum, et le point A du cercle céphalique (Fig. 1). La DO/TF augmente avec l'âge sans influence significative du sexe, comme suit : **1 à 3 mm de 1 à 6 ans ; 4 à 5 mm de 7 à 13 ans ; 6 mm de 14 à 16 ans.** Les valeurs extrêmes enregistrées sont 0 et 7 mm.

Angle cervico-diaphysaire du fémur (ACD/F)

Les valeurs moyennes de l'Angle cervico-diaphysaire du fémur (ACD/F), arrondies au multiple de 5 le plus proche, ont été enregistrées en degrés centigrades comme suit :

1 an	: 150°	3 ans	: 150°	5 ans	: 130°	7 à 16 ans	: 135°
2 ans	: 140°	4 ans	: 140°	6 ans	: 140°		

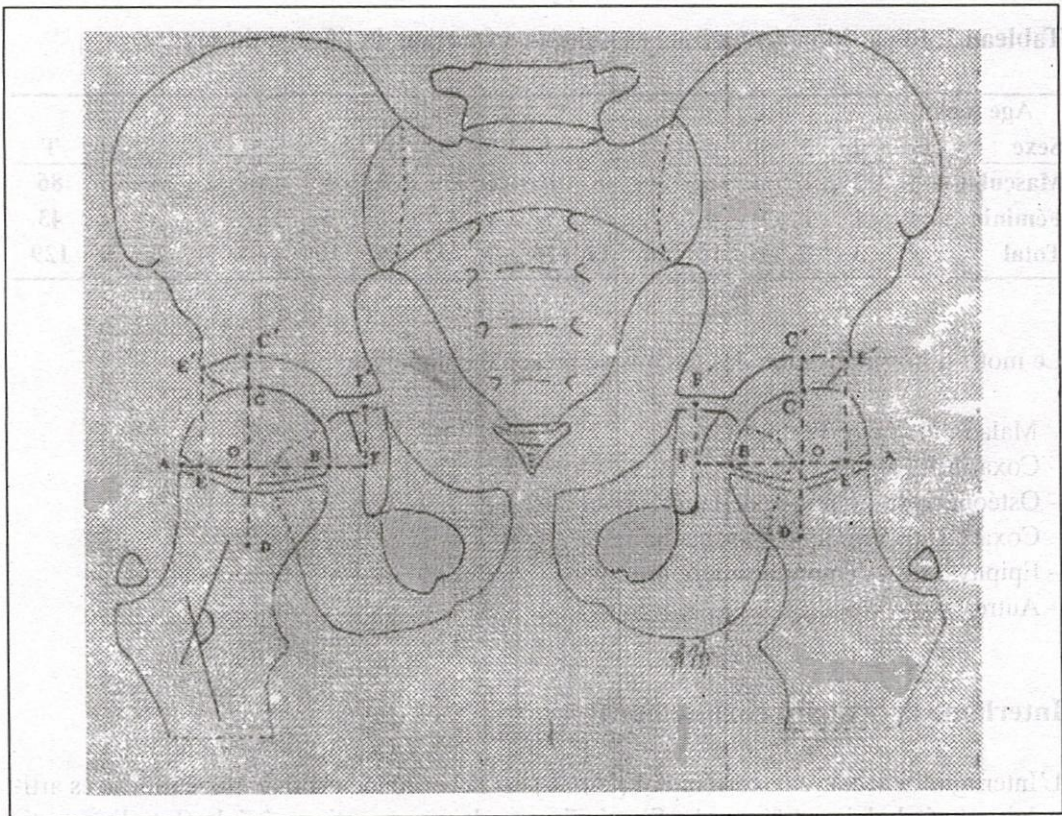


Figure 1. Maquette du bassin et des deux hanches de face d'après une radiographie chez un garçon de 5 ans. Tous les paramètres étudiés dans ce travail y sont définis.

Diamètre de la tête fémorale* (tableau II)

La mesure du **Diamètre horizontal (DH/TF)**, représenté par AB, est aisée et précise (Fig. 1). Par contre, le **Diamètre vertical (DV/TF)**, représenté par CD, est extrapolé par intégration à la tête fémorale de la partie crânio-médiale du col, en raison de sa participation à la convexité cervicale médiale.

Le DH/TF croît avec l'âge (x) suivant la fonction à régression linéaire $y_{DH} = 2x + 13 \pm 2$ et le DV/TF, suivant $y_{DV} = 2x + 18 \pm 2$ (Fig. 2).

Tableau II. Diamètre moyen de la tête fémorale en fonction de l'âge.

Age (ans)	1	2	3	4	5	6	7	8	9	10	11	12	13	14	15	16
Diamètre Horizontal (mm)	13	18	23	20	22	24	27	31	30	33	34	37	39	39	38	44
Diamètre Vertical (mm)	21	24	25	24	28	29	31	35	34	40	38	40	43	43	40	44

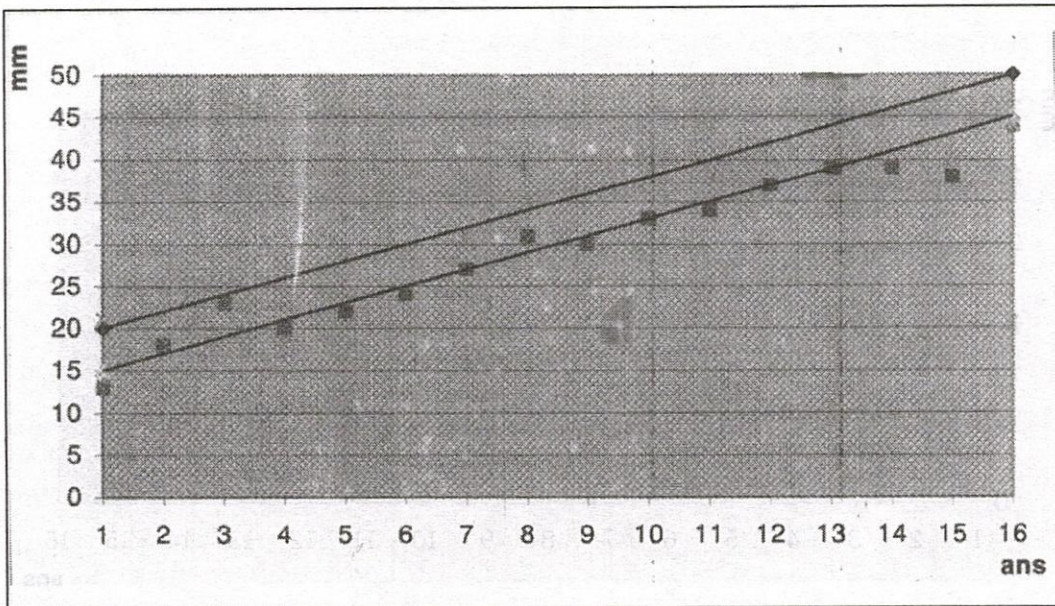


Figure 2. Graphe du diamètre moyen de la tête fémorale en fonction de l'âge :

D. vertical $\diamond \rightarrow y_{DV} = 2x + 18 \pm 2$; D. horizontal $\blacksquare \rightarrow y_{DH} = 2x + 13 \pm 2$

Flèche centre-sourcil acétabulaire (FCS)* (tableau III)

Étant donné les côtés orthogonaux vertical (EE') et horizontal (EO) du triangle rectangle, dont la base est définie par le Centre de la tête fémorale et le sourcil de l'acétabulum,

le côté EE' croît avec l'âge (x) suivant la fonction à régression linéaire $y_{SV} = \frac{x}{2} + 16 \pm 2$

et le côté EO, suivant $y_{SH} = \frac{x}{2} + \frac{55}{10} \pm 2$ (fig. 3).

Tableau III. Éléments de la flèche centre-sourcil acétabulaire.

Age (ans)	1	2	3	4	5	6	7	8	9	10	11	12	13	14	15	16
Côté Vertical EE'	17	17	18	17	19	20	20	22	22	22	23	22	22	25	25	25
Côté Horizontal EO	4	8	8	7	9	9	10	12	12	11	13	15	14	12	12	18

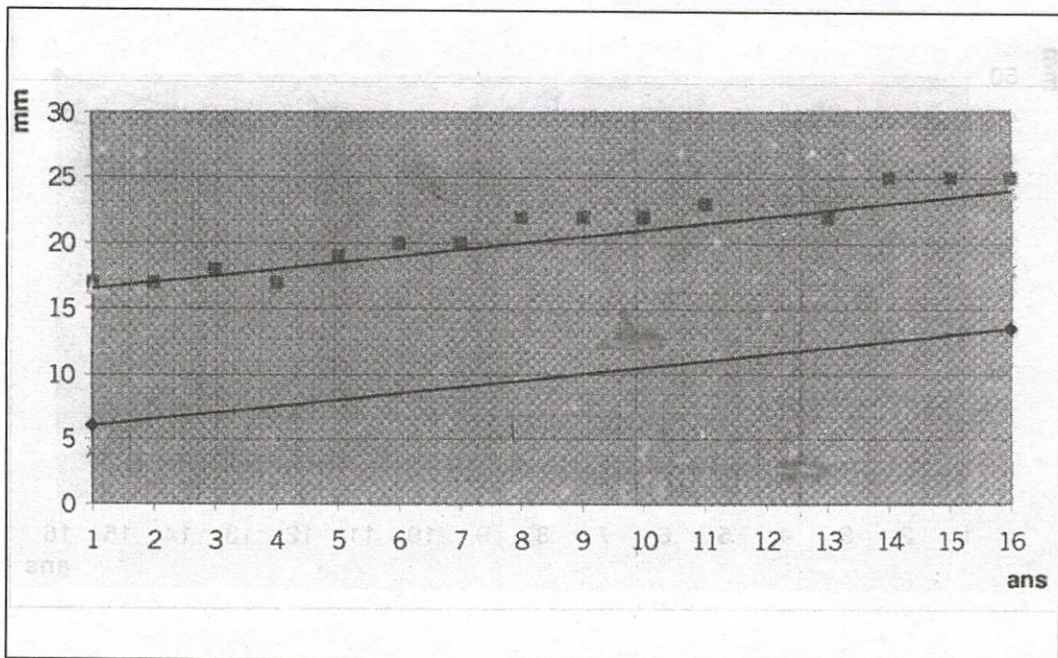


Figure 3. Évolution avec l'âge des côtés vertical (EE') et horizontal (EO) du triangle rectangle dont la base est définie par le centre de la tête fémorale et du sourcil de l'acétabulum.

Côté horizontal x --> $v_{SH} = \frac{x}{2} + \frac{55}{10} \pm 2$ Côté vertical ■ --> $y_{SV} = \frac{x}{2} + 16 \pm 2$

La **Flèche centre-sourcil acétabulaire (FCS)** est définie par le rapport de y_{SV} à y_{SH} ; ce qui correspond à la pente de la base OE' du triangle rectangle EOE', soit

$$FCS = \frac{EE'}{EO} = \frac{y_{SV}}{y_{SH}}$$

De 1 à 16 ans, la valeur moyenne de FCS décroît de **2,75** à **1,77** ; la maxima, de **2,31** à **1,67** et la minima, de **3,62** à **1,91**.

Flèche centre-cartilage en Y (FCC)* (tableau IV)

Étant donné les côtés orthogonaux horizontal (FO) et vertical (FF') du triangle rectangle dont la base est définie par, d'une part, le point F' du segment en V du Cartilage épiphysaire en forme d'étoile à trois branches réunissant l'ilium, l'ischium et le pubis et communément appelé **Cartilage en Y**, d'autre part, le **Centre O de la tête fémorale**, son sommet F se situant à l'intersection du côté horizontal (OF) et de la portion ischiatique de la

surface articulaire radiologique de l'acétabulum (Fig. 1). Le côté FO croît avec l'âge de l'enfant (x) suivant la fonction à régression linéaire

$$y_{CH} = \frac{x}{2} + 16 \pm 2$$

et le côté FF', suivant

$$y_{CV} = \frac{x}{2} + 9 \pm 2$$

Tableau IV. Éléments de la Flèche centre-cartilage en Y.

Age (ans)	1	2	3	4	5	6	7	8	9	10	11	12	13	14	15	16
Côté	1	2	3	4	5	6	7	8	9	10	11	12	13	14	15	16
Vertical FF'	10	10	12	9	12	13	13	14	16	16	15	19	15	17	16	17
Horizontal FO	14	17	17	16	18	18	19	22	23	22	23	23	24	27	25	25

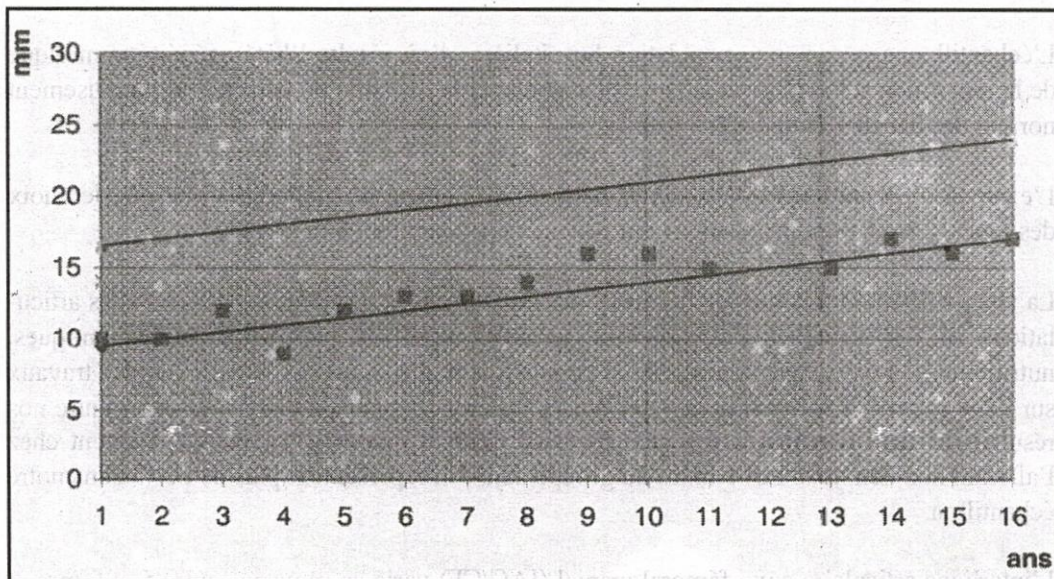


Figure 4. Évolution avec l'âge des côtés vertical (FF') et horizontal (FO) du triangle rectangle dont la base est définie par le centre de la tête du fémur et le cartilage en y.

Côté horizontal x --> $y_{CH} = \frac{x}{2} + 16 \pm 2$

Côté vertical ■ --> $y_{CV} = \frac{x}{2} + 9 \pm 2$